



АССОЦИАЦИЯ  
НЕЙРОХИРУРГОВ  
РОССИИ

ISSN 2587-7569 (Online)  
ISSN 1683-3295 (Print)

# НЕЙРОХИРУРГИЯ

НАУЧНО-ПРАКТИЧЕСКИЙ ЕЖЕКВАРТАЛЬНЫЙ РЕЦЕНЗИРУЕМЫЙ ЖУРНАЛ

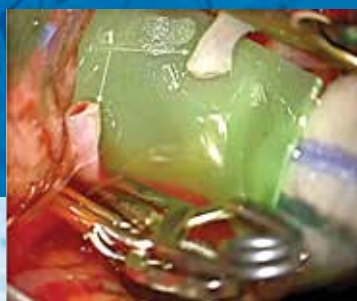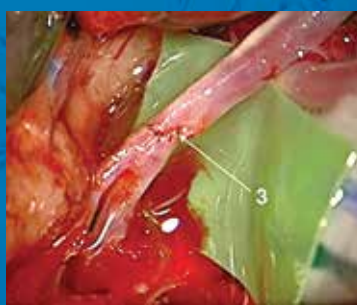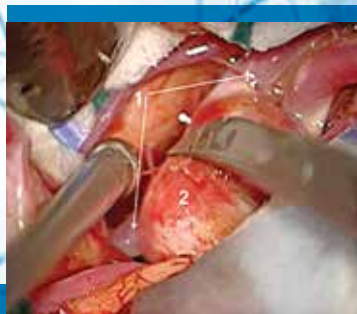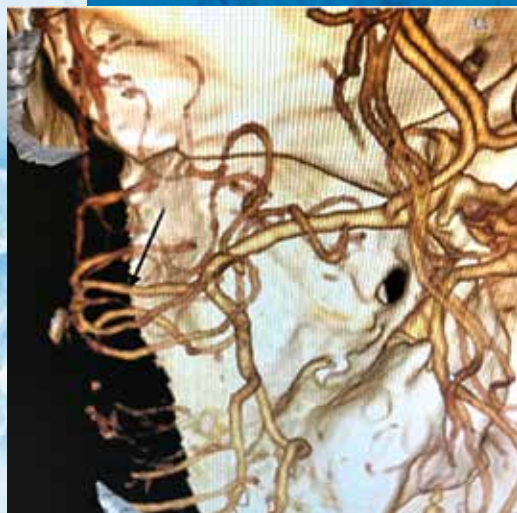
## RUSSIAN JOURNAL OF NEUROSURGERY

Реваскуляризирующие операции в остром периоде субарахноидального кровоизлияния

Микрохирургическое лечение дистальных аневризм средней мозговой артерии

Васкулярная декомпрессия в лечении невралгии языкоглоточного нерва

Классификации повреждений грудного и поясничного отделов позвоночника



# 2

ТОМ 23

2021

NEURO

DOI: 10.17650/1683-3295-2021-23-2-103-111



# ПОЛНОСТЬЮ ЭНДОСКОПИЧЕСКОЕ ТРАНСКРАНИАЛЬНОЕ УДАЛЕНИЕ МЕНИНГИОМЫ ОСНОВАНИЯ ПЕРЕДНЕЙ ЧЕРЕПНОЙ ЯМКИ С ИСПОЛЬЗОВАНИЕМ МИНИ-ПТЕРИОНАЛЬНОГО КЕУНОЛЕ-ДОСТУПА У ПАЦИЕНТА С ВЫРАЖЕННОЙ ПНЕВМАТИЗАЦИЕЙ ЛОБНОЙ ПАЗУХИ: КЛИНИЧЕСКОЕ НАБЛЮДЕНИЕ

М.А. Кутин<sup>1</sup>, П.Л. Калинин<sup>1</sup>, А.А. Абдилатипов<sup>1</sup>, А.Б. Курносков<sup>1</sup>, Д.В. Фомичев<sup>1</sup>, О.И. Шарипов<sup>1</sup>,  
Д.Н. Окишев<sup>1</sup>, И.М. Кутин<sup>2</sup>

<sup>1</sup>ФГАУ «Национальный медицинский исследовательский центр нейрохирургии им. Н.Н. Бурденко» Минздрава России;  
Россия, 125047 Москва, ул. 4-я Тверская-Ямская, 16;

<sup>2</sup>ФГАОУ ВО Первый Московский государственный медицинский университет им. И.М. Сеченова Минздрава России;  
Россия, 119991 Москва, ул. Большая Пироговская, 2, стр. 4

**Контакты:** Абдишукур Абдилатипович Абдилатипов [abdishukur.abdilatifov@gmail.com](mailto:abdishukur.abdilatifov@gmail.com)

В настоящее время основным методом лечения остается транскраниальное удаление менингиом основания черепа. В ряде случаев возможно трансназальное удаление, однако несостоятельность реконструкции дефекта основания черепа повышает риск послеоперационной ликвореи. Минимально инвазивные (keyhole) способы доступа обеспечивают обзор опухоли, в большинстве случаев сопоставимый со стандартными. При мини-птериональной краниотомии область переднемедиальных отделов передней черепной ямки и обонятельной ямки недоступна для прямого обзора. Применение угловой эндоскопической оптики в сочетании с дополнительной резекцией или истончением костей в крыше орбиты обеспечивает обзор, достаточный для удаления опухоли, но выполнять такие манипуляции необходимо с помощью специальных инструментов – аспираторов, диссекторов и коагуляторов со специфическими изгибами разной формы. Таким образом, применение описанной методики целесообразно только в определенных случаях.

**Ключевые слова:** менингиома передней черепной ямки, полностью транскраниальная эндоскопическая хирургия, мини-птериональный keyhole-доступ

**Для цитирования:** Кутин М.А., Калинин П.Л., Абдилатипов А.А. и др. Полностью эндоскопическое транскраниальное удаление менингиомы основания передней черепной ямки с использованием мини-птерионального keyhole-доступа у пациента с выраженной пневматизацией лобной пазухи: клиническое наблюдение. Нейрохирургия 2021;23(2):103–111. DOI: 10.17650/1683-3295-2021-23-2-103-111.

## Fully endoscopic transcranial removal of anterior fossa meningioma through the minipterional keyhole approach in case with marked frontal sinuous pneumatization: clinical case

M.A. Kutin<sup>1</sup>, P.L. Kalinin<sup>1</sup>, A.A. Abdilatipov<sup>1</sup>, A.B. Kurnosov<sup>1</sup>, D.V. Fomichev<sup>1</sup>, O.I. Sharipov<sup>1</sup>, D.N. Okishev<sup>1</sup>, I.M. Kutin<sup>2</sup>

<sup>1</sup>N.N. Burdenko National Medical Research Center of Neurosurgery of the Ministry of Health of Russia; 16 4<sup>th</sup> Tverskaya-Yamskaya St., Moscow 125047, Russia;

<sup>2</sup>I.M. Sechenov First Moscow State Medical University, Ministry of Health of Russia; Bld. 4, 2 Bolshaya Pirogovskaya St., Moscow 119991, Russia

**Contacts:** Abdishukur Abdilatipovich Abdilatipov [abdishukur.abdilatifov@gmail.com](mailto:abdishukur.abdilatifov@gmail.com)

Transcranial surgery of skull base meningiomas currently remains the main method of treatment. Transnasal removal is possible in a number of cases, but it is associated with the risk of postoperative CSF-leak as a result of insolvency

of the reconstruction of the skull base defect. Minimally invasive (keyhole) accesses provide a tumor overview comparable to standard accesses in most cases. The anterior-medial part of the anterior cranial fossa and the olfactory fossa is not accessible to the direct view from the minipterional craniotomy. The use of angular endoscopic optics in combination with additional resection or thinning of the bones in the orbital roof provides an overview sufficient to remove the tumor, but manipulations in this area require the use of specific tools. Aspirators, dissectors and coagulators should have bends of different expressions. The application of the described technique is advisable only in certain specially selected cases.

**Key words:** anterior skull base meningioma, fully transcranial endoscopic surgery, minipterional keyhole approach

**For citation:** Kutin M.A., Kalinin P.L., Abdilatipov A.A. et al. Fully endoscopic transcranial removal of anterior fossa meningioma through the minipterional keyhole approach in case with marked frontal sinuous pneumatization: clinical case. *Neyrokhirurgiya = Russian Journal of Neurosurgery* 2021;23(2):103–11. (In Russ.). DOI: 10.17650/1683-3295-2021-23-2-103-111.

## ВВЕДЕНИЕ

Снижение травматичности хирургического вмешательства при повышении радикальности — главная цель современной нейрохирургии. Одним из наименее травматичных вариантов считается keyhole-хирургия (хирургия «через замочную скважину»). Данная методика предлагает несколько вариантов доступа, которые обеспечивают максимальный обзор через небольшое трепанационное окно. Суть концепции keyhole сформулировал А. Ретнецзку, который был одним из пионеров применения данной методики для минимальных инвазивных вмешательств [1]. Основная цель keyhole-хирургии — свести к минимуму вероятность осложнений, связанных с данным оперативным вмешательством [2–4].

К keyhole-доступам разные авторы относят как транскраниальные, так и трансназальные [5, 6]. Например, для удаления менингиомы ольфакторной ямки выполняется транскраниальный доступ — субфронтальный, бифронтальный и птериональный [7, 8]. Однако ряд авторов утверждает, что для удаления менингиомой можно использовать супраорбитальный keyhole-доступ [9, 10]. В литературе приводятся примеры трансконъюнктивального доступа к передним отделам основания черепа [11]. Кроме того, немало публикаций свидетельствует об успешном удалении менингиомой передней черепной ямки, в частности ольфакторных менингиом, с использованием трансназального переднего расширенного доступа [12–15].

Но в настоящее время энтузиазм пионеров данного направления хирургии ослабевает, поскольку до сих пор не решен вопрос о способе надежной реконструкции хирургического дефекта основания черепа [16, 17]. Супраорбитальный keyhole-доступ избавляет от необходимости реконструировать основание черепа и практически исключает риск послеоперационной ликвореи, но возможность его применения ограничена вследствие труднодоступности опухоли в целом или ее переднего полюса при выраженной глубине передней черепной ямки, а также вследствие невозможности выполнения трепанации при выраженной пневматизации пазухи лобной кости [10, 18]. Некоторые авторы

при работе в хиазмальной области уже обходится без применения ретракторов [19–21]. Для улучшения визуализации в операционной ране могут использоваться эндоскопические ассистирующие методы. Ряд публикаций демонстрирует возможность полностью эндоскопического транскраниального доступа к передним отделам основания черепа [22, 23]. Небольшая супраорбитальная трепанация обычно выполняется через одно фрезевое отверстие, закрывающегося в конце операции краниофиксой [10].

Описано также применение комбинированного подхода, который предполагает сочетание транскраниального супраорбитального keyhole-доступа и трансназального эндоскопического переднего расширенного доступа [24]. Мини-птериональная трепанация также позволяет обеспечить keyhole-доступ к хиазмальной области [25]. Однако следует отметить, что в научной литературе нам не встретились описания удаления менингиомой ольфакторной ямки через мини-птериональный keyhole-доступ.

Представляем описание успешного полностью эндоскопического удаления менингиомы основания передней черепной ямки через мини-птериональный keyhole-доступ у пациента с выраженной пневматизацией лобной пазухи.

## КЛИНИЧЕСКОЕ НАБЛЮДЕНИЕ

*Мужчина 55 лет обратился в клинику после случившегося впервые в его жизни генерализованного судорожного приступа. При магнитно-резонансной томографии была обнаружена средних размеров (2,75 × 2,50 × 2,29 мм) менингиома основания передней черепной ямки. Передний полюс опухоли достигал ольфакторной ямки, но располагалась она преимущественно справа от серпа мозга, вызывая незначительный отек правой лобной доли (рис. 1, а–в). Одностороннее расположение опухоли и наличие выраженной пневматизации лобной пазухи обусловили выбор мини-птерионального доступа справа. Отек лобной доли был минимальным — это позволяло надеяться на то, что интраоперационно удастся обеспечить выраженную релаксацию мозга, достаточную для получения доступа к передней черепной ямке. Основную*

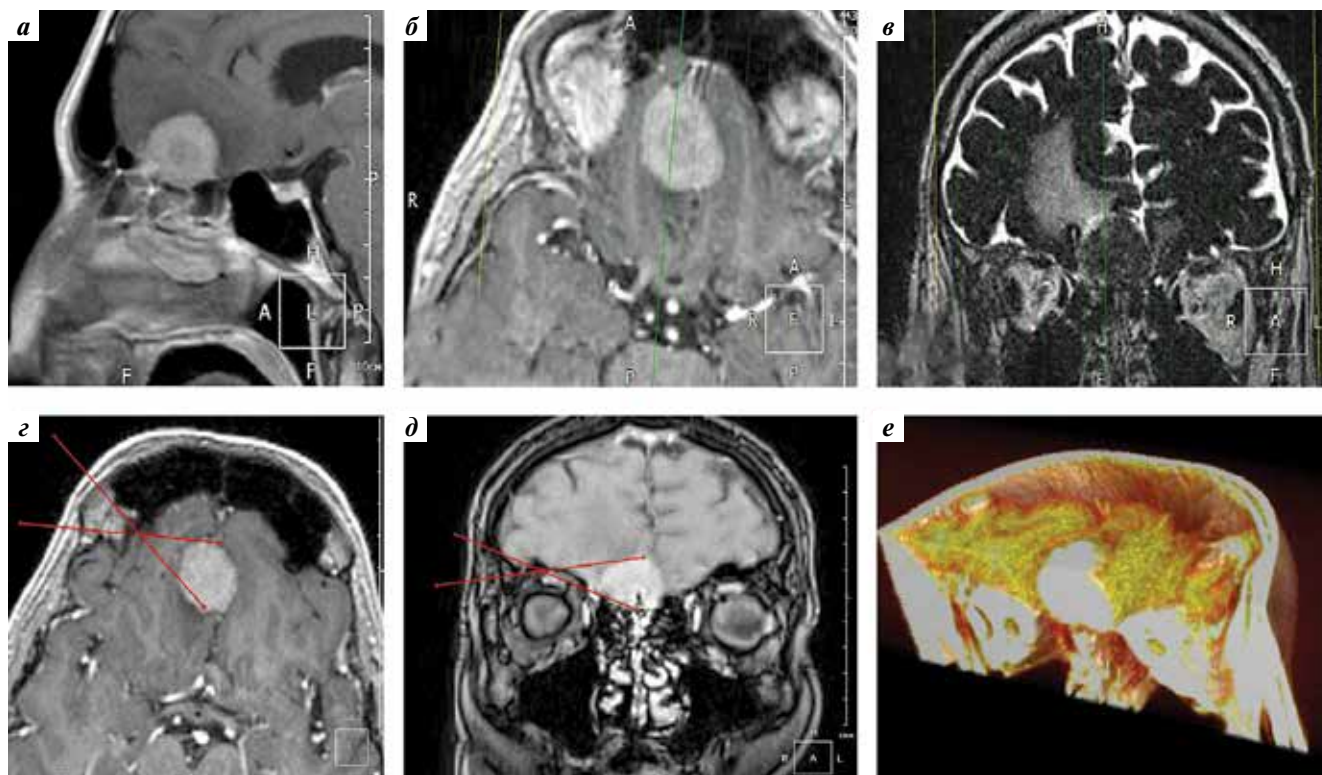
техническую трудность представляли глубина передней черепной ямки и, соответственно, «возвышение» крыши орбиты (рис. 1, г–е).

**Подготовка к операции.** Положение пациента – лежа на спине, при этом головной конец стола был приподнят на 10–15°, что позволило усилить венозный отток и снизить внутричерепное давление. Голова была зафиксирована в скобе Mayfield. Кроме того, шея пациента была разогнута, а голова повернута влево на 45° таким образом, чтобы самой высокой точкой была скуловая кость. Гиперэкстензия шеи используется для обеспечения физиологической тракции лобной доли (рис. 2).

Хирургическое вмешательство проводилось при стандартной общей анестезии, принятой в клинике, т. е. под общим наркозом, в сочетании с регионарной анестезией области операции и местной инфильтрацией участка разреза кожи головы. Общая анестезия проводилась посредством непрерывного внутривенного введения 1 % раствора пропофола через инфузомат в дозе 2,1 мг/кг в течение всей операции. Регионарная анестезия заключалась в инъекциях 1–2 мл 1 % раствора ропивакаина в точки выхода конечных ветвей тройничного нерва (лобной, околушной, заушной); места разреза инфильтрировали 1 % раствором ропивакаина. Такая комбинированная методика

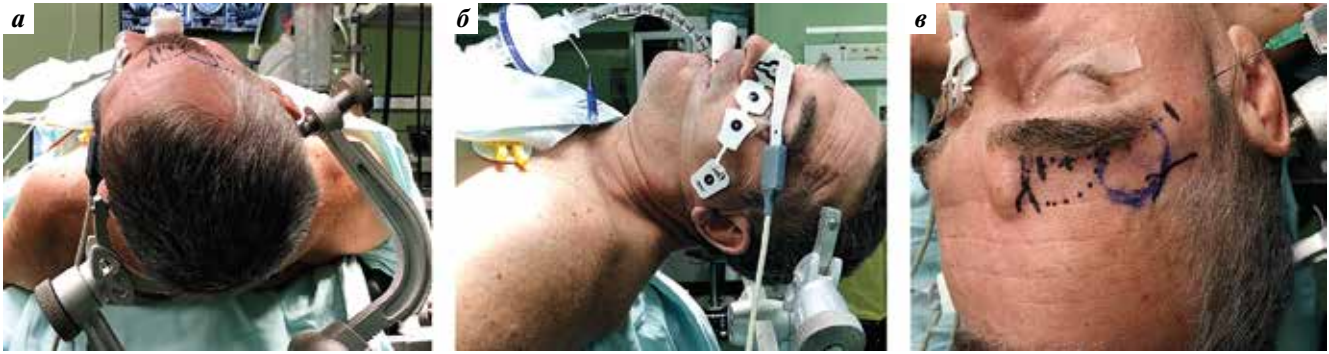позволяет снизить потребление общих анестетиков и наркотических анальгетиков во время операции, обеспечить более стабильную интраоперационную гемодинамику и, учитывая сниженную фармакологическую нагрузку на пациента, более быстрое и адекватное пробуждение, что позволит быстро оценить неврологический статус больного [26]. Для снижения внутричерепного давления, что имеет ключевое значение при данной операции, использовали гипертонический солевой раствор (200 мл 10 % раствор NaCl с теоретической осмолярностью 3400 мосмоль/л), который вводили внутривенно капельно в течение 15–20 мин. Это дает возможность увеличить объем циркулирующей крови и благодаря достигнутой гиперосмолярности плазмы приводит к переходу жидкости из внеклеточного пространства в кровеносные сосуды. Быстрое кровенаполнение сосудов головного мозга вызывает их рефлекторную вазоконстрикцию, снижение внутричерепного давления и кровоснабжения вещества головного мозга и его расслабление [27, 28].

**Описание операции.** Трепанацию было решено выполнить кзади от латеральной границы лобной пазухи. Стандартный кожный разрез по брови было решено незначительно продлить в латеральном направлении.



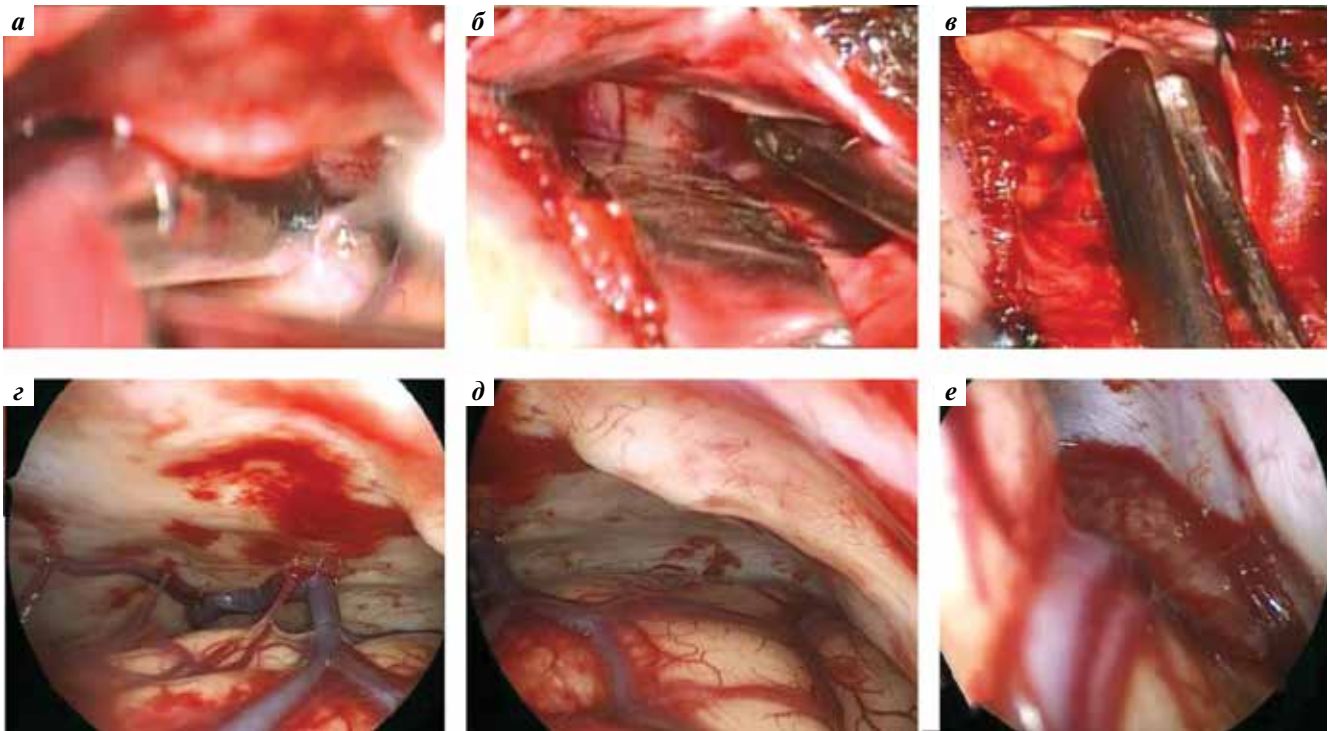
**Рис. 1.** Средних размеров менингиома основания передней черепной ямки. Магнитно-резонансная томография до операции: а, б – T1-взвешенные изображения с контрастированием, сагиттальная (а) и аксиальная (б) проекции; в – T2-взвешенное изображение, коронарная проекция; г, д – зона доступности опухоли через правосторонний мини-птериональный доступ, аксиальная (г) и коронарная (д) плоскости; е – трехмерная реконструкция для оценки глубины передней черепной ямки

**Fig. 1.** Medium-sized meningioma of the base of the anterior cranial fossa. Magnetic resonance imaging before surgery: а, б – T1-weighted images with contrast, sagittal (а) and axial (б) projections; в – T2-weighted image, corona projection; г, д – zone of tumor accessibility through right-sided mini-pterional access, axial (г) and coronal (д) projections; е – 3D reconstruction to assess the depth of the anterior cranial fossa



**Рис. 2.** Этапы подготовки операции: а – ротация головы и разгибание шеи; б – подъем головного конца стола и разгибание шеи; в – проводниковая анестезия

**Fig. 2.** Stages of preparation for the operation: a – rotation of the head and extension of the neck; б – lifting of the head end of the table and extension of the neck; в – conduction anesthesia



**Рис. 3.** Этапы доступа к опухоли: а – доступ к латеральным отделам хиазмальной области, выполняемый под контролем операционного микроскопа; б – доступ к медиальным отделам хиазмальной области, выполняемый под контролем операционного микроскопа; в – введение 4-миллиметрового 30-градусного эндоскопа под твердую мозговую оболочку; г – осмотр корковых вен; д – осмотр полюса правой лобной доли; е – осмотр латеральной поверхности опухоли

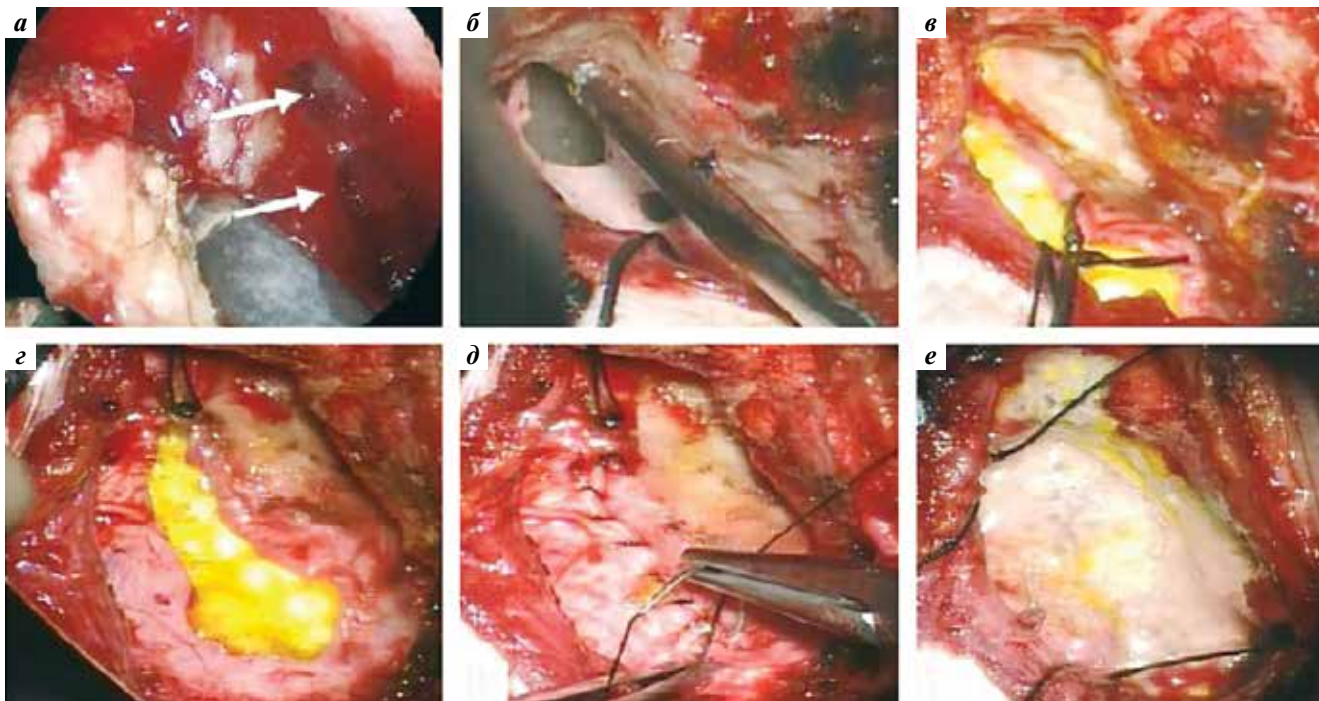
**Fig. 3.** Stages of access to the tumor: a – access to the lateral parts of the chiasmal region, using operating microscope; б – access to the medial parts of the chiasmal region, using operating microscope; в – introduction of a 4 mm 30° endoscope under the dura mater; г – осмотр корковых вен; д – осмотр полюса правой лобной доли; е – осмотр латеральной поверхности опухоли

Трепанация была выполнена без наложения фрезевого отверстия по ранее описанной нами методике [29]. Отказ от применения стандартного наложения фрезевого отверстия позволил сформировать костный лоскут максимального размера, насколько позволила получившаяся кожная рана.

Чтобы улучшить визуализацию передней черепной ямки, был резецирован фрагмент внутренней поверхности лобной кости и истончена крыша орбиты с помощью

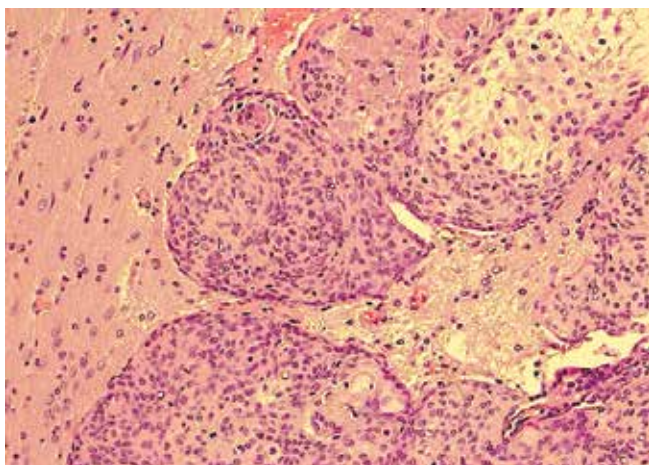
бора. При этом на небольшом участке обнажилась задняя поверхность лобной пазухи без повреждения ее слизистой оболочки.

На 1-м этапе с использованием операционного микроскопа был осуществлен доступ к хиазмальной области для выведения ликвора из базальных цистерн и обеспечения наилучшей релаксации мозга (рис. 3, а–в), а затем – эндоскопический доступ к полюсу лобной доли и к самой опухоли (рис. 3, г–е).



**Рис. 4.** Завершающие этапы операции: а, б – дефекты базальной твердой мозговой оболочки (ТМО), интрадуральный (а) и экстрадуральный (б) вид; в – пластины фибринотромбинового гемостатического материала, уложенные на дефекты базальной ТМО интра- и экстрадурально; г – пластина фибринотромбинового гемостатического материала, уложенная интрадурально в области разреза ТМО; д – шов ТМО; е – герметизация шва ТМО и дефекта задней стенки лобной пазухи экстрадуральной уложенной пластиной фибринотромбинового гемостатического материала

**Fig. 4.** The final stages of the operation: а, б – defects of the basal dura mater, intradural (а) and extradural (б) view; в – plates of fibrin-thrombin hemostatic material placed intra- and extradural on the defects of the basal dura mater; г – plate of fibrin-thrombin hemostatic material placed intradural in the area of the dura mater incision; д – dura mater suture; е – seam sealing dura mater and defects of the posterior wall of the frontal sinus with an extradural plate of fibrin-thrombin hemostatic material



**Рис. 5.** Гистологическое исследование. Фрагменты менингиомы смешанной структуры инфильтрируют ткань головного мозга с очаговым ангиоматозом, псаммоматозом, фиброзом стромы. Атипичная менингиома, grade II/Окраска гематоксилин и эозином.  $\times 200$

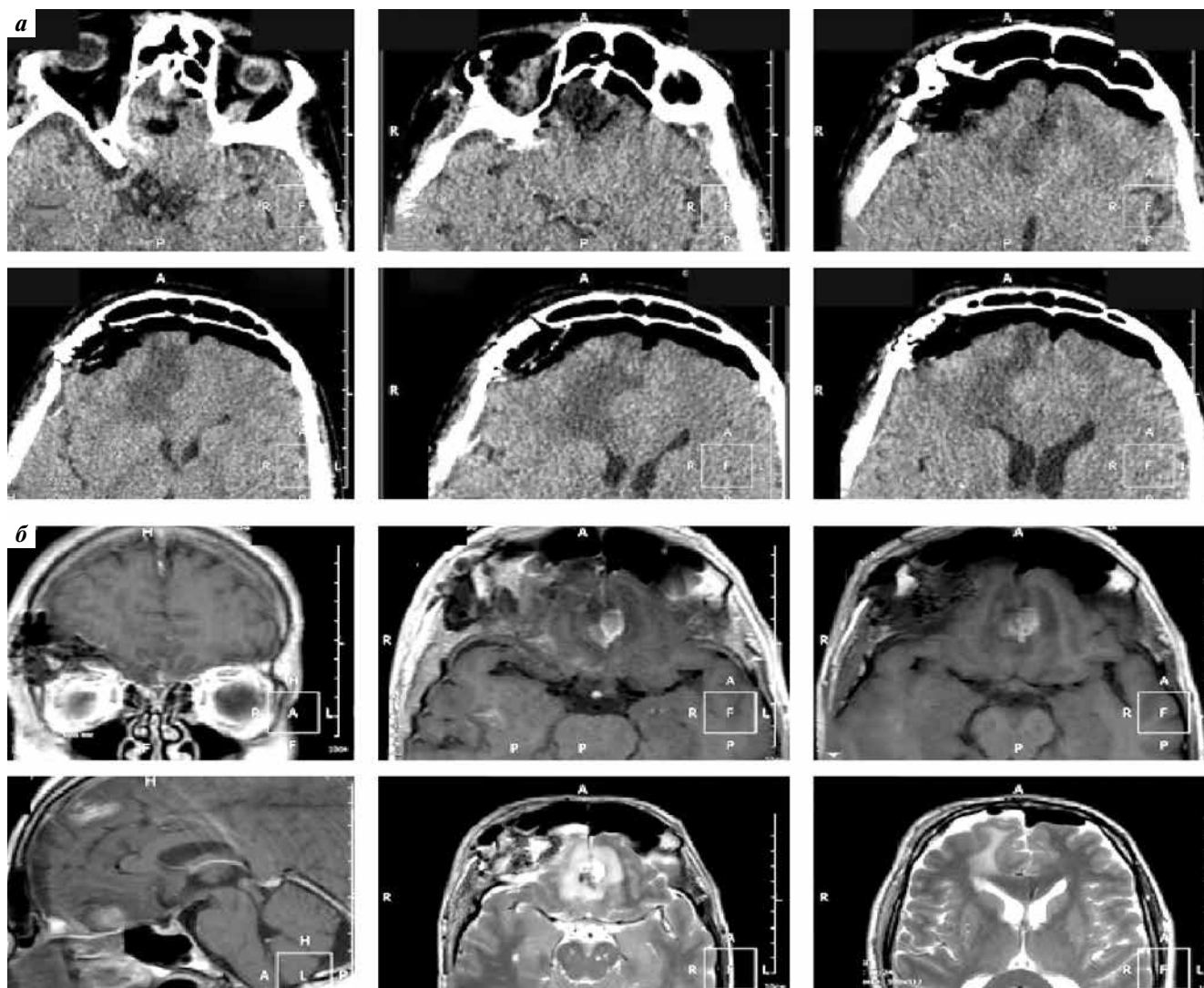
**Fig. 5.** Histological examination. Fragments of mixed-structure meningioma infiltrate brain tissue. Focal angiomas, psammomas, and stroma fibrosis. Atypical meningioma, grade II. Stained with hematoxylin and eosin.  $\times 200$

Удаление опухоли было начато с арахноидального препарирования ее левой поверхности: опухоль была отделена от серпа мозга и коры левой лобной доли. Далее

начато отсечение матрикса опухоли, располагавшегося преимущественно справа от петушиного гребня. На последнем этапе опухоль была отделена от коры правой лобной доли и удалена единым блоком. Здесь опухоль не имела арахноидальной выстилки и была грубо спаяна с корой.

Таким образом, опухоль удалена полностью, матрикс опухоли коагулирован. Радикальность удаления соответствовала II степени по классификации Simpson. Высота трепанационного окна и его расположение относительно опухоли ограничили возможность использования биполярного коагулятора. Его удавалось перемещать к опухоли и выполнять им манипуляции в средней и задней ее части, как в конвексимальном, так и в базальном направлении, однако до передней трети опухоли пинцет уже не доставал, а его бранши X-образно перекрещивались. В этой области пришлось воспользоваться изогнутым монополярным аспиратором-коагулятором.

При введении в рану инструменты всегда были направлены базально, чтобы минимизировать риск повреждения коры мозга. Вследствие этого на базальной твердой мозговой оболочке образовалось несколько дефектов. В конце операции на эти дефекты интрадурально и экстрадурально были уложены пластины фибринотромбинового адсорбирующего гемостатического материала. Аналогичным образом герметизирован шов твердой



**Рис. 6.** Послеоперационные исследования: а – компьютерная томография без контрастирования; б – послеоперационная магнитно-резонансная томография с контрастированием

**Fig. 6.** Postoperative examinations: a – computed tomography without contrast; б – postoperative magnetic resonance imaging with contrast

мозговой оболочки. Этим же гемостатическим материалом был укрыт дефект лобной пазухи (рис. 4).

Костный лоскут установлен на место и зафиксирован одной краниофиксой, мягкие ткани ушиты послойно, кожная рана ушита косметическим внутрикожным швом. На сутки была наложена давящая повязка на кожу головы и правый глаз.

Послеоперационный период протекал без особенностей. Пациент был активирован на следующий день после операции и выписан из стационара на 6-й день.

Гистологический диагноз: атипичная менигиома II степени злокачественности (grade II) (рис. 5).

При послеоперационной компьютерной томографии без контрастирования не выявлено ни геморрагических, ни ишемических осложнений. Костный лоскут установлен адекватно (рис. 6). В ходе послеоперационной магнитно-резонансной томографии с контрастным усилением также не обнаружено остатков опухоли

(рис. 7). Косметический результат оценен как хороший (рис. 8).

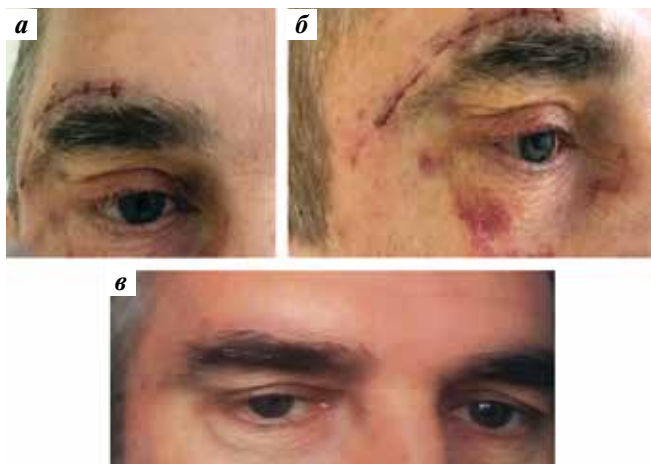#### ОБСУЖДЕНИЕ

Обычно подобные опухоли удаляют посредством транскраниального одностороннего субфронтального или лобно-височного доступа, при этом даже широкое вскрытие лобной пазухи не является сколько-нибудь значимой проблемой. Стандартная пластика пазухи – закрытие апоневротическим лоскутом на питающей ножке. При обычном развитии событий подобная операция выполняется за 2 ч (от момента разреза кожи до кожного шва), а выписка пациента возможна на 4–5-е сутки. В данном наблюдении продолжительность операции превысила стандартную в 2,5 раза. Во-первых, понадобилось несколько попыток, чтобы достичь опухоли, во-вторых, возникла необходимость в дополнительной резекции костей основания черепа

в области крыши орбиты (истонченную крышу можно дополнительно отодвигать в момент выполнения доступа). Следует также отметить, что ограничения в применении стандартного биполярного коагулятора

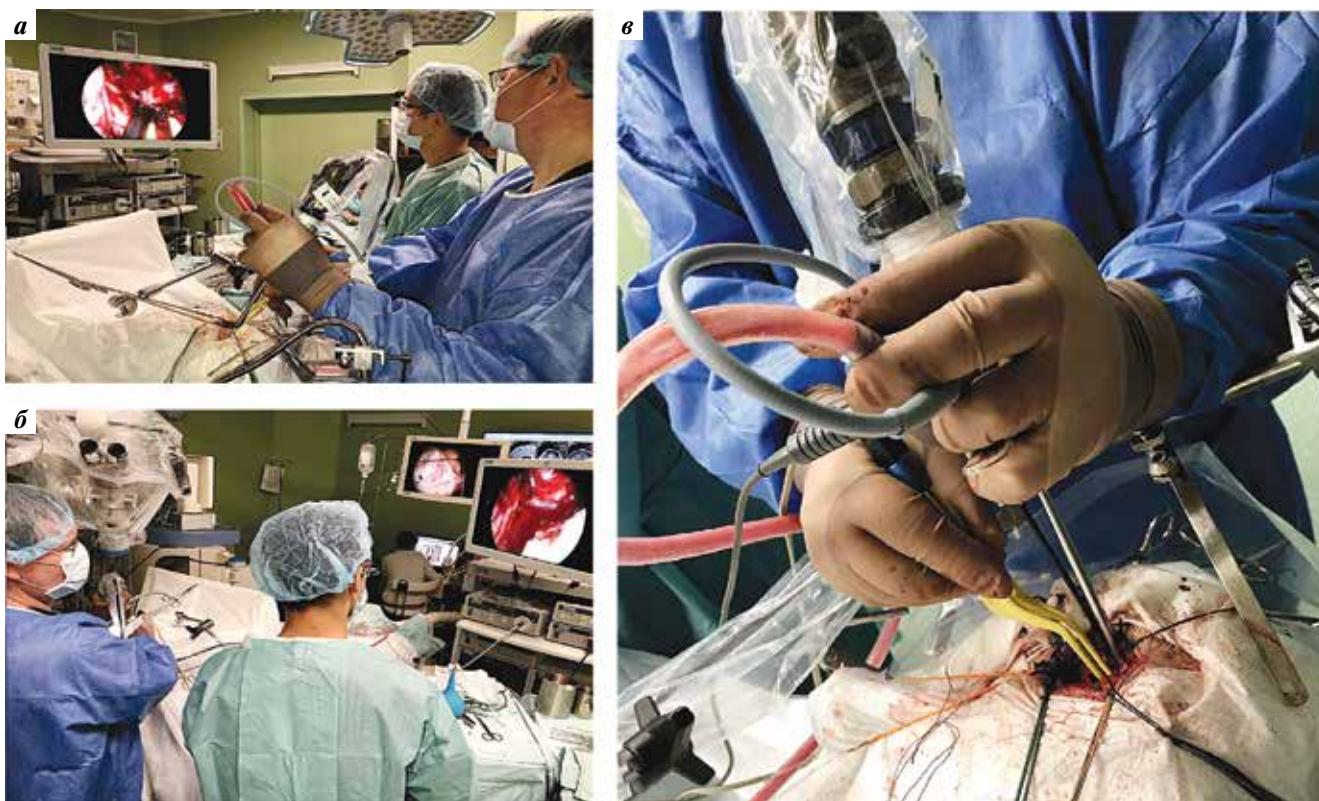заставляют задуматься о разработке специальных моделей изогнутых пинцетов и считать опухоль, расположенную в области ольфакторной ямки с переходом на заднюю стенку лобной пазухи, недоступной для безопасного удаления через описанный выше доступ.

Выполненная нами трепанация позволяла одновременно манипулировать в ране двумя инструментами (аспиратором и пинцетом-коагулятором) при наличии в ране 4-миллиметровой оптики. При этом применить шпатели и держатель эндоскопа (холдер) оказалось невозможно. Чтобы уменьшить амплитуду движений эндоскопа в ране, нам пришлось опереть предплечье на горизонтальную опору (в нашем случае это была горизонтальная штанга ретракторной системы) и прижать эндоскоп к медиальному краю трепанационного окна. Также оказалась эффективной система омывания линзы эндоскопа, которая позволила оставлять оптику в ране практически все то время, на протяжении которого поводилось удаление опухоли. К сожалению, узость операционной раны не позволила работать вдвоем, и поэтому хирург был вынужден держать в левой руке эндоскоп и аспиратор, а в правой — биполярный пинцет.



**Рис. 7.** Послеоперационный рубец: а, б — в день вмешательства; в — через 1 мес

**Fig. 7.** Postoperative scar: а, б — on the day of intervention; в — after 1 month



**Рис. 8.** Особенности организации операционного пространства и применения инструментов в операционной ране: а, б — взаимное расположение хирурга, ассистента, хирургического микроскопа и эндоскопической стойки; в — одновременное применение биполярного пинцета (в правой руке хирурга), монополярного аспиратора, 4-миллиметрового ригидного эндоскопа с омывающим тубусом (в левой руке хирурга). Горизонтальная штанга ретракторной системы используется как опора для предплечья левой руки

**Fig. 8.** Organization of the operating space and the use of instruments in the operating wound: а, б — the relative position of the surgeon, assistant, surgical microscope and endoscopic stand; в — the simultaneous use of bipolar tweezers (in the right hand of the surgeon), a monopolar aspirator, a 4 mm rigid endoscope with a washing tube (in the left hand of the surgeon). The horizontal bar of the retractor system is used as a support for the forearm of the left hand



На данном этапе можно констатировать, что подобные операции возможны лишь в отдельных ситуациях, а рутинной процедурой они могут стать только по мере накопления опыта, как позитивного, так и негативного.

### ЗАКЛЮЧЕНИЕ

Транскраниальное удаление менингиом основания черепа в настоящее время остается основным методом лечения. В ряде случаев возможно трансназальное удаление, но оно связано с риском послеоперационной ликвореи в результате несостоятельности пластики основания черепа. Малоинвазивные keyhole-доступы обеспечивают хороший обзор опухоли, в большинстве

случаев сопоставимый с таковым при стандартных доступах. Область переднемедиальных отделов передней черепной ямки и обонятельной ямки недоступна для прямого обзора при мини-птериональной краниотомии. Применение угловой эндоскопической оптики в сочетании с дополнительной резекцией или истончением костей крыши орбиты обеспечивает обзор, достаточный для удаления опухоли, но, чтобы проводить манипуляции в этой области, необходимы специальные инструменты — изогнутые аспираторы, диссекторы и коагуляторы различной формы. Применение описанной методики целесообразно только в некоторых специально отобранных случаях.

## ЛИТЕРАТУРА / REFERENCES

- Pernecky A., Reisch R. Keyhole approaches in neurosurgery. Vol. 1: Concepts and surgical technique. Wien, New York: Springer, 2008. P. 8.
- Reisch R., Stadie A., Kockro R.A., Hopf N. The keyhole concept in neurosurgery. *World Neurosurg* 2013;79(2 Suppl):S17.e19–13. DOI: 10.1016/j.wneu.2012.02.024.
- Hopf N.J., Reisch R. Axel Pernecky, 1.11.1945–24.1.2009. *Minim Invasive Neurosurg* 2009;52(1):1–4. DOI: 10.1055/s-0029-1202818.
- Джинджихадзе Р.С., Древалъ О.Н., Лазарев В.А., Камбиев Р.Л. Супраорбитальная “keyhole” краниотомия в хирургии аневризм переднего отдела виллизиева круга. *Журнал «Вопросы нейрохирургии» им. Н.Н. Бурденко* 2016;80(5):78–84. [Dzhindzhikhadze R.S., Dreval O.N., Lazarev V.A., Kambiev R.L. Supraorbital keyhole craniotomy insurgery of anterior circle of Willis aneurysms. *Zhurnal “Voprosy neyrokhirurgii” im. N.N. Burdenko = Burdenko’s Journal of Neurosurgery* 2016;80(5):78–84. (In Russ.)]. DOI: 10.17116/neiro201680578-84.
- Surgery of the skull base. Ed. by A.König, U. Spetzger. Springer, 2018. P. 53.
- Endoscopic and keyhole cranial base surgery. Ed. by J.J. Evans, T.J. Kenning, C. Farrell, V. Kshetry. Springer, 2019. P. 314.
- Bitter A.D., Stavrinou L.C., Ntoulis G. et al. The role of the pterional approach in the surgical treatment of olfactory groove meningiomas: a 20-year experience. *J Neurol Surg B Skull Base* 2013;74(2):97–102. DOI: 10.1055/s-0033-1333618.
- Farooq G., Rehman L., Bokhari I., Rizvi SRH. Modern microsurgical resection of olfactory groove meningiomas by classical bicoronal subfrontal approach without orbital osteotomies. *Asian J Neurosurg* 2018;13(2):258–63. DOI: 10.4103/ajns.AJNS\_66\_16.
- Lin Y.J., Chen K.T., Lee C.C. et al. Anterior skull base tumor resection by transiliary supraorbital keyhole craniotomy: a single institutional experience. *World Neurosurg* 2018;111:e863–e870. DOI: 10.1016/j.wneu.2017.12.177.
- Teo C., Sughrue M. Principles and practice of keyhole brain surgery: Thieme New York, 2015. P. 86.
- Raza S.M., Quinones-Hinojosa A., Lim M., Boahene K.D. The transconjunctival transorbital approach: a keyhole approach to the midline anterior skull base. *World Neurosurg* 2013;80(6):864–71. DOI: 10.1016/j.wneu.2012.06.027.
- Skorek A., Liczbik W., Stankiewicz C. et al. Personal experience in transnasal endoscopic resection of the olfactory groove meningiomas. What can an otolaryngologist offer to a neurosurgeon? *Eur Arch Otorhinolaryngol* 2014;271(5):1037–41. DOI:10.1007/s00405-013-2645-3.
- Prevedello D.M., Ditzel Filho L., Fernandez-Miranda J.C. et al. Magnetic resonance imaging fluid-attenuated inversion recovery sequence signal reduction after endoscopic endonasal transcribiform total resection of olfactory groove meningiomas. *Surg Neurol Int* 2015;6:158. DOI: 10.4103/2152-7806.166846.
- Kshetry V.R., Elshazly K., Evans J.J. Endoscopic transnasal surgery for planum and tuberculum sella meningiomas: decision-making, technique and outcomes. *CNS Oncol* 2016;5(4):211–22. DOI: 10.2217/cns-2016-0007.
- Prosser J.D., Vender J.R., Alleyne C.H., Solares C.A. Expanded endoscopic endonasal approaches to skull base meningiomas. *J Neurol Surg B Skull Base* 2012;73(3):147–56. DOI: 10.1055/s-0032-1301391.
- Muskens I.S., Briceno V., Ouweland T.L. et al. The endoscopic endonasal approach is not superior to the microscopic transcranial approach for anterior skull base meningiomas — a meta-analysis. *Acta Neurochir (Wien)* 2018;160(1):59–75. DOI: 10.1007/s00701-017-3390-y.
- Фомичев Д.В., Кутин М.А., Чернов И.В. и др. Трансфеноидальная хирургия супраселлярных менингиом — есть ли будущее у методики? *Журнал «Вопросы нейрохирургии» им. Н.Н. Бурденко* 2018;82(5):8. [Fomichev D.V., Kutin M.A., Chernov I.V., Kadashev B.A., Kalinin P.L. Transsphenoidal surgery of suprasellar meningiomas — is there a future for the technique? *Zhurnal “Voprosy neyrokhirurgii” im. N.N. Burdenko = Burdenko’s Journal of Neurosurgery* 2018;82(5):8. (In Russ.)]. DOI: 10.17116/neiro20188205130.
- Fries G., Pernecky A. Endoscope-assisted brain surgery: part 2 — analysis of 380 procedures. *Neurosurg Focus* 1998;42(2):226–31. DOI: 10.1097/00006123-199802000-00008.
- Cappabianca P., Cavallo L.M., Esposito F. et al. Extended endoscopic endonasal approach to the midline skull base: the evolving role of transsphenoidal surgery. *Adv Tech Stand Neurosurg* 2008;33:151–99. DOI: 10.1007/978-3-211-72283-1\_4.
- Kassam A., Carrau R.L., Snyderman C.H., Gardner P., Mintz A. Evolution of reconstructive techniques following endoscopic expanded endonasal approaches. *Neurosurg Focus* 2005;19(1):E8.
- Калинин П.Л., Кадашев Б.А., Фомичев Д.В. и др. Хирургическое лечение аденом гипофиза. *Журнал «Вопросы нейрохирургии» им. Н.Н. Бурденко* 2017;81(1):95–107. [Kalinin P.L., Kadashev B.A., Fomichev D.V., Kutin M.A., Astafyeva L.I., Sharipov O.I., Shkarubo A.N., Tropinskaya O.F., Voronina I.A., Fomochkina L.A. Surgical treatment for pituitary adenomas. *Zhurnal*

- “Voprosy neyrokhirurgii” im. N.N. Burdenko = Burdenko’s Journal of Neurosurgery 2017;81(1):95–107. (In Russ.]. DOI: 10.17116/neiro201780795-107.
22. Akcakaya M.O., Aras Y., Izgi N. et al. Fully endoscopic supraorbital keyhole approach to the anterior cranial base: a cadaveric study. *J Neurosci Rural Pract* 2015;6(3):361–8. DOI:10.4103/0976-3147.154568.
23. Shahinian H.K. Endoscopic skull base surgery: a comprehensive guide with illustrative cases. Springer, 2008. P. 89.
24. Banu M.A., Mehta A., Ottenhausen M. et al. Endoscope-assisted endonasal *versus* supraorbital keyhole resection of olfactory groove meningiomas: comparison and combination of 2 minimally invasive approaches. *J Neurosurg* 2016;124(3):605–20. DOI: 10.3171/2015.1.JNS141884.
25. Kang H.J., Lee Y.S., Suh S.J. et al. Comparative analysis of the mini-pterional and supraorbital keyhole craniotomies for unruptured aneurysms with numeric measurements of their geometric configurations. *J Cerebrovasc Endovasc Neurosurg* 2013; 15(1):5–12. DOI: 10.7461/jcen.2013.15.1.5.
26. Курносов А.Б., Шмигельский А.В., Лубнин А.Ю. и др. Использование регионарной анестезии при удалении опухолей хиазмально-селлярной области эндоскопическим эндоназальным трансфеноидальным доступом. Регионарная анестезия и лечение острой боли 2017;11(1):13–21. [Kurnosov A.B., Shmigel’skiy A.V., Lubnin A.Y. Regional anesthesia for removal of chiasmoseillar area tumors by endoscopic endonasal transsphenoidal approach. *Regionarnaya anesteziya i lecheniye ostroy boli* = Regional Anesthesia And Acute Pain Management 2017;11(1):13–21. (In Russ.]. DOI: 10.18821/1993-6508-201711-1-13-21.
27. Mangat H. Hypertonic saline infusion for treating intracranial hypertension after severe traumatic brain injury. *Crit Care* 2018;22(1):37. DOI: 10.1186/s13054-018-1963-7.
28. Zornow M.H., Prough D.S. Fluid management in patients with traumatic brain injury. *New Horiz* 1995;3(3):488–98.
29. Кутин М.А., Шарипов О.И. Применение высокоскоростного бора при краниотомии с целью сохранения целостности приросшей твердой мозговой оболочки. *Нейрохирургия* 2014;(3):63–4. [Kutin M.A., Sharipov O.I. The usage of high-speed drill during craniotomy for preservation of adherent dura mater from damages. *Neyrokhirurgiya* = Russian Journal of Neurosurgery 2014;(3):63–4. (In Russ.]. DOI: 10.17650/1683-3295-2014-0-3-63-64.

**Вклад авторов**

М.А. Кутин: разработка концепции и дизайна исследования, сбор и обработка данных, написание текста статьи;  
 П.Л. Калинин: разработка концепции и дизайна исследования, научное редактирование статьи;  
 А.А. Абдилатипов: сбор и обработка данных, написание текста статьи;  
 А.Б. Курносов: написание текста статьи;  
 О.И. Шарипов, Д.В. Фомичев, Д.Н. Окишев: научное редактирование статьи.

**Authors’ contributions**

M.A. Kutin: developing the concept and design of the study, obtaining data for analysis, analysis of the obtained data, article writing;  
 P.L. Kalinin: developing the concept and design of the study, scientific editing of the article;  
 A.A. Abdilatipov: obtaining data for analysis, analysis of the obtained data, article writing;  
 A.B. Kurnosov: article writing;  
 O.I. Sharipov, D.V. Fomichev, D.N. Okishev: scientific editing of the article.

**ORCID авторов / ORCID of authors**

А.А. Абдилатипов / A.A. Abdilatipov: <https://orcid.org/0000-0001-5583-0050>  
 М.А. Кутин / M.A. Kutin: <https://orcid.org/0000-0002-6520-4296>  
 П.Л. Калинин / P.L. Kalinin: <https://orcid.org/0000-0001-9333-9473>  
 А.Б. Курносов / A.B. Kurnosov: <https://orcid.org/0000-0002-9943-6829>  
 Д.В. Фомичев / D.V. Fomichev: <https://orcid.org/0000-0002-5323-1000>  
 О.И. Шарипов / O.I. Sharipov: <https://orcid.org/0000-0003-3777-5662>  
 М.А. Кутин / M.A. Kutin: <https://orcid.org/0000-0002-6520-4296>

**Конфликт интересов.** Авторы заявляют об отсутствии конфликта интересов.

**Conflict of interest.** The authors declare no conflict of interest.

**Финансирование.** Работа выполнена без спонсорской поддержки.

**Financing.** The work was performed without external funding.

**Соблюдение прав пациентов.** Пациент подписал информированное согласие на публикацию своих данных.

**Compliance with patient rights.** The patient gave written informed consent to the publication of his data.

**Статья поступила:** 03.10.2020. **Принята к публикации:** 16.03.2021.

**Article submitted:** 03.10.2020. **Accepted for publication:** 16.03.2021.